

# LA PROTESIZZAZIONE DELLA TESTA DEL CAPITATO. INDICAZIONI E TECNICA CHIRURGICA

G.M. GRIPPI

UOA di Ortopedia e Traumatologia - SOS di Chirurgia della Mano - Ospedale San Lazzaro di Alba (CN)  
ASL 18 del Piemonte

---

## *The prosthesis of capitate head. Indications and operative technique*

### SUMMARY

**Purpose:** *In this study the author explain the prosthesis of capitate head. The rationale of this operation derives from the surgical application of the Mechanics Biarticular Concentric Carpal Mechanism (BCCM) that it assimilates the wrist's architecture and functioned to a femur biarticular prosthesis that, in her little-head - reproduced in the wrist by the capitate's head - presents the rotation carpal centre (CR). In this simile, the capitate's head together with the middle carpal portion of the scaphoid-lunate joint (s.c. Cotile Manus) constitutes the Coxa Manus. The Coxa Manus disruption - or rather, in practice, the dislocation of capitate's head - is the pathognomonic sign that allows the generic diagnosis of carpal instability. When restitutio ad integrum is impossible, since the carpus pivot is the Coxa Manus and since the carpal condyle is a meniscus, the importance of surgical recovery of damaged radio-carpic joint or disrupted first carpal row, is relative: both, to the limit, can be sacrificed. In alternative, to reset the CR, a valid option is "to simplify the carpal function" by concentration of movement on capitate head (or, if this is damaged, using a substitutive prosthesis). **Materials and methods:** This way, according to the damage, the prosthesis of capitate head can be articulated on the radio by the s.c. Substitutive Center-carpic Resection-arthroplastic, or directly substituted or can be articulated on the radius-lunate-emiscaphoid arthrodesis (s.c. Substitutive Coxa Manus Reconstruction). Possible indication is the damaged capitate in the SLAC wrist (Scapho-Lunate Advanced Collapse), in the SNAC wrist (Scaphoid-not-union Advanced Collapse), in the arthrosic and/or SCAC wrist (Scaphoid Chondrocalcinosis Advanced Collapse), in the failures and malunions of distal radius fractures, in the failures of the surgical treatment of scaphoid non-union, in the damages following post-traumatic treatments, etc. The surgical techniques are described. To support, 14 operated cases are introduced (of which 6 illustrated, to exemplify the aforesaid indications). **Results:** The results (valued according to the parameters of the Mayo Wrist Score Chart, with a 3,7 year-old middle follow-up) have been satisfied in the 78% of the cases. **Conclusions:** These results positively corroborate the mechanical premises and press further applications and technological progress.*

Riv Chir Mano 2006; 1: 00-00

### KEY WORDS

Coxa Manus, carpal kinetics, carpal instability, wrist fractures, wrist's arthrosis, wrist's prosthesis

---

### RIASSUNTO

**Scopo:** *In questo studio è discussa la protesizzazione del capitato. Il razionale dell'intervento deriva dall'applicazione chirurgica della Meccanica Biarticolare Concentrica (MBC) che assimila l'architettura ed il funzionamento del carpo ad una protesi biarticolare di femore che, nella testina protesica - riprodotta nel polso dalla testa del capi-*

Arrived: .....

Accepted: .....

Corrispondence: G.M. Grippi

tato - ha il centro di rotazione (CR). In questa similitudine, la testa del capitato con la porzione mediocarpale dell'articolazione scafoide-semilunare (Cotile Manus) costituisce la Coxa Manus. La sconnessione della Coxa Manus - ossia, in pratica, la dislocazione della testa del capitato è il dato patognomonico che consente la diagnosi generica dell'Instabilità Carpale. In caso di lesione carpale irreparabile, poiché l'articolazione cardinale è la Coxa Manus e poiché il condilo carpale è una struttura meniscale, non è necessario il recupero della radiocarpica e/o delle ossa della prima filiera danneggiate che, al limite, possono essere sacrificate. In alternativa, per resettare il CR, una valida opzione è "elementarizzare la funzione del massiccio carpale" concentrando tutto il movimento sulla testa del capitato (o, se questa è danneggiata, in una protesi cefalica sostitutiva). **Materiali e metodi:** La suddetta metodologia è la Chirurgia della Coxa Manus, con due interventi per la protesizzazione del capitato: la Resezione Centrocarpica Sostitutiva (RCS) e la Ricostruzione Sostitutiva della Coxa Manus (RSCM), indicati nel danno cefalo-capitato isolato o associato ad altre lesioni del carpo, fra cui il polso SNAC (Scaphoid-Non-union Advanced Collapse), il polso artrosico e/o SCAC (Scaphoid Chondrocalcinosis Advanced Collapse), gli esiti delle fratture del radio distale malconsolidate e/o in evoluzione artrosica, gli insuccessi del trattamento chirurgico della pseudoartrosi di scafoide, il danno esitato ad infruttuoso trattamento post-traumatico. ecc. Degli'interventi viene descritta la metodologia chirurgica di base. A sostegno, vengono presentati 14 casi operati (di cui 6 illustrati, ad esemplificare le suddette indicazioni). **Risultati:** I risultati (valutati secondo i parametri della Mayo Wrist Score Chart, con un follow-up medio di 3,7 anni) sono stati soddisfacenti nell'78 % dei casi. **Conclusioni:** la metodologia chirurgica della protesizzazione del capitato costituisce una vantaggiosa alternativa all'artrodesi o alla protesizzazione totale del polso, con risultati che avvalorano le premesse della MBC e che sollecitano ulteriori applicazioni ed avanzamenti tecnologici.

## PAROLE CHIAVE

Coxa Manus, cinematica carpale, instabilità carpale, fratture del polso, artrosi del polso, protesi di polso

## INTRODUZIONE

In questo studio è discussa la protesizzazione del capitato, indicata nel danno cefalo-capitato isolato o associato ad altre lesioni del carpo.

Il razionale dell'intervento - volto ad ottenere un polso stabile e con articolarietà sufficiente a svolgere normali occupazioni (cioè, senza dolore meccanico e/o lesionale e con riassetto del centro di rotazione) - è giustificato dalle attuali conoscenze sul funzionamento del carpo secondo la Meccanica Biarticolare Concentrica (MBC) (1-3) che ha reinterpretato i fondamenti anatomico-funzionali dell'architettura carpale - in coerenza a molteplici dati sperimentali, filo-ontogenetici e clinico-chirurgici accertati in letteratura - con questi moderni concetti:

1) Il carpo è congegnato come una protesi biarticolare di femore in cui la testina protesica è riprodotta dalla testa del capitato che, sul versante articolare concavo scafo-lunare (c.d. Cotile Manus), costituisce l'articolazione enartrosica della Coxa

Manus. Questa è la "vera" articolazione del polso, essendo il condilo carpale inframezzato tra questa ed il radio come un menisco che ne custodisce la stabilità meccanica e ne controlla gli spostamenti pur senza essere componente essenziale del movimento (Fig. 1). In effetti, l'articolarsi della radiocarpica coincide coi rapporti angolari che il capitato (asse della mano) assume sul radio (asse della radiocarpica), indipendentemente dal posizionarsi del condilo carpale che si comporta da struttura deformabile interposta tra due strutture rigide (il radio e il capitato) obbligate a mantenere il giusto allineamento (nel c.d. centro di rotazione), nonostante qualsivoglia reciproco spostamento angolare (Fig. 2).

2) Nel movimento, infatti, il condilo carpale subisce delle torsioni con fuoco nella testa del capitato. Nel medesimo punto, l'asse del radio e l'asse della mano convergono a costituire il centro di rotazione (CR). Il mantenimento di questa collimazione è l'imperativo categorico della stabilità e del

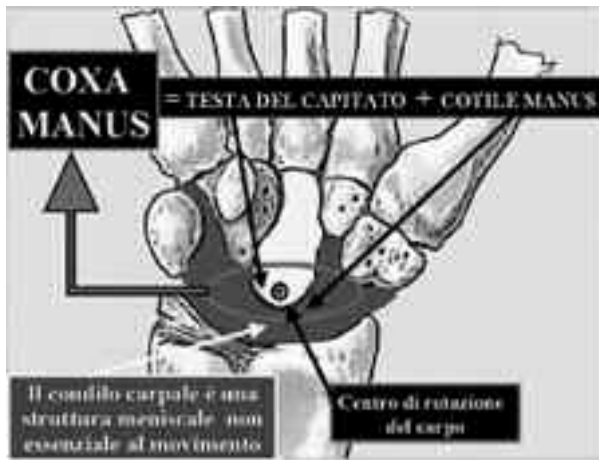

Figura 1. Per la spiegazione vedi testo.

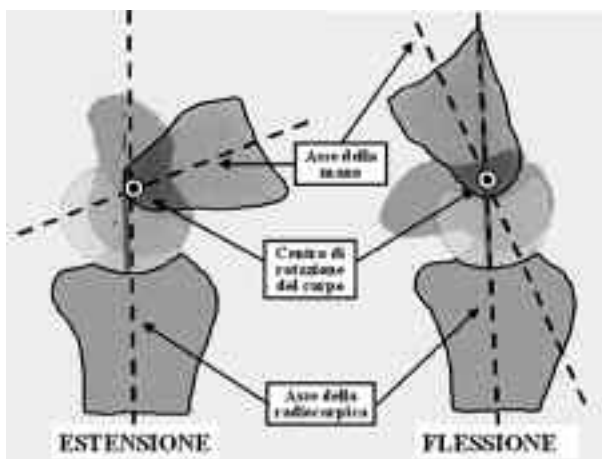


Figura 2. Per la spiegazione vedi testo.

normale funzionamento del carpo e comporta l'equidistanza del capitato dal radio (invarianza dell'altezza del carpo) funzionale alla solidità stato-dinamica della presa (Fig. 3).

3) La sconnessione della Coxa Manus implica la divergenza asse-radiocarpica/asse-mano e definisce anatomico-funzionalmente l'Instabilità Carpale (IC) (4-14). In pratica, l'accertamento di uno spostamento sia statico che dinamico della testa del capitato è patognomonico dell'IC.

4) Nella pratica clinica, l'IC è la sindrome che più di frequente consegue al danno carpale con sintomi correlati alla dislocazione del CR. Il classico dolore evocato dall'instabilità meccanica è, infatti, una difesa propriocettiva che si manifesta come an-

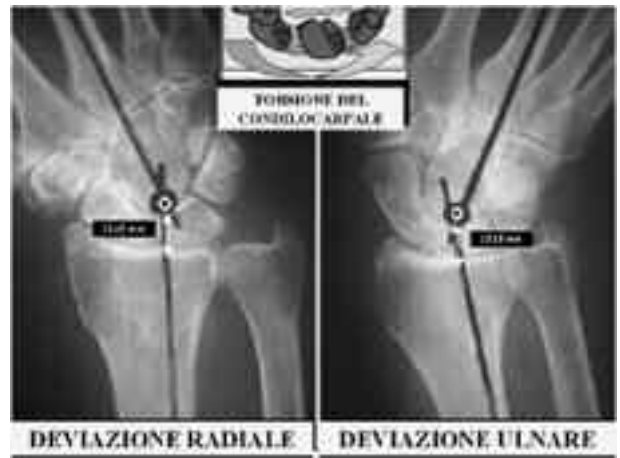

Figura 3. Per la spiegazione vedi testo.

ticipazione di evitamento e/o improvviso cedimento e/o rigidità contratturale etc. Altri sintomi sono invece correlati alla sede e/o al danno specifico e/o alla sua evoluzione nel tempo con click, positività dei tests di instabilità, rigonfiamenti, compressioni nervose, malallineamenti, alterazioni artrosiche etc.

Nella chirurgia riparativa, dai suddetti concetti è derivato il principio secondo cui *“la nuova normalità post-chirurgica delle lesioni del carpo deve mirare al ripristino delle funzioni meccaniche e comprendere il riposizionamento, anche sostitutivo, del centro di rotazione del carpo”*.

L'applicazione della suddetta metodologia è la c.d. Chirurgia della Coxa Manus (CCM) (15, 16): quando è possibile la *restituito ad integrum*, per resettare il CR potrà bastare l'osteosintesi e/o la riparazioni di eventuali danni legamentosi (es. in una frattura e/o pseudoartrosi di scafoide, o in una dissociazione S-L, etc.). Viceversa, se ciò non è possibile bisogna applicare soluzioni chirurgiche in grado di recuperare la funzione, utilizzando il potenziale meccanico delle parti ancora integre.

Infatti, poiché l'articolazione cardinale del carpo è quella centro-carpica della Coxa Manus e poiché il condilo carpale è una struttura meniscale, può essere ridimensionata l'importanza del recupero chirurgico della radiocarpica e/o delle ossa della prima filiera danneggiate che, al limite, possono essere sacrificate. In alternativa, per resettare il CR, una valida opzione è *“elementarizzare la funzione del massiccio carpale”* concentrando tutto il movimento sul-

la testa del capitato (o, se questa è danneggiata, in una protesi cefalica sostitutiva) (Fig. 4).

Nella tradizione chirurgica la suddetta prassi risulta empiricamente applicata nell'intervento di resezione della I filiera del carpo; ma, con la MBC si è compreso che la demolizione ossea così apparentemente grave della resezione corrisponde, in termini funzionali, ad una semplice meniscectomia e che, dopo l'intervento, l'asse della mano e l'asse della radiocarpica continuano a convergere sempre nella testa del capitato dove, a ridosso della fossetta del semilunare, vanno a ricostituire un nuovo CR che la rieducazione post-operatoria provvederà ad implementare in nuovi schemi senso-motori.

In merito, comunque, per ottenere la resettazione del CR in ogni ipotetico danno carpale, la CCM considera quattro principali procedure chirurgiche, di cui le prime due da attuare in caso di integrità della testa del capitato. Rispettivamente:

1) *La Resezione Centrocarpica (RC)*: corrispondente alla Resezione della I filiera del carpo, in cui il capitato viene fatto articolare direttamente sulla fossetta lunata del radio, che deve essere anch'essa integra. L'intervento, indicato nel danno irreparabile del condilo carpale (e, preferibilmente nell'adulto e/o anziano con scarso impegno lavorativo), risulta particolarmente utile in caso di importante rigidità poiché accorcia il carpo fino a 2-3 cm, recuperando così spazio al movimento articolare.

2) *La Ricostruzione della Coxa Manus (RCM)* (17): consistente in un'artrodesi radio-carpica pre-

via osteotomia-resezione della porzione distale dello scafoide (c.d. artrodesi radio-luno-emiscafoidea). Con l'intervento si modella un neo-Cotile Manus fisso che - accogliendo la testa del capitato ricentrata - configura una Coxa Manus riconvertita nell'*unicum articolare* del carpo e col CR definitivamente stabilizzato. La RCM è indicata nel danno irreparabile della radio-carpica e/o del condilo carpale (preferibilmente nel giovane e/o nell'adulto, ancorché in piena attività lavorativa); tuttavia, poiché accorcia il carpo solo limitatamente allo spessore della cartilagine radio-carpica (2-4 mm) è relativamente controindicata in caso di importante rigidità, a favore della RC.

Tuttavia, entrambi i suddetti interventi sono controindicati se la lesione carpale comprende il danno del capitato. In tal caso, per aggirare l'ostacolo può essere effettuata la protesizzazione cefalica del capitato, in altre due procedure gemelle. Rispettivamente e con le corrispondenti indicazioni:

3) *La Resezione Centrocarpica Sostitutiva (RCS)* consistente in una RC più la protesizzazione del capitato.

4) *La Ricostruzione Sostitutiva della Coxa Manus (RSCM)* consistente in una RCM più la protesizzazione del capitato. Nel caso di danno limitato al capitato consistente, invece, nella sola protesizzazione.

Con questi quattro interventi è possibile trattare polsi con danno estremo, in cui il recupero di una meccanica para-fisiologica che resetta un nuovo CR sul capitato (protesizzato o meno), avviene col minimo sovvertimento anatomico e con la garanzia, nell'eventualità di un ipotetico insuccesso, di facilmente ripiegare su interventi più definitivi ma destruenti, come la panartrodesi e/o la protesizzazione totale. Quest'ultimo aspetto li pone strategicamente alternativi e di prima scelta, con l'ulteriore vantaggio della "polivalenza". Infatti - ad esclusione del polso con flogosi attiva (reumatoide, infettiva, etc.) e/o con osso scadente (grave osteoporosi, neoplasie, etc.) - trovano impiego in svariate patologie del carpo, fra cui: il polso SLAC (Scapho-Lunate Advanced Collapse), il polso SNAC (Scaphoid-Non-union Advanced Collapse), il polso artrosico e/o SCAC (Scaphoid Chondrocalcinosis Advanced

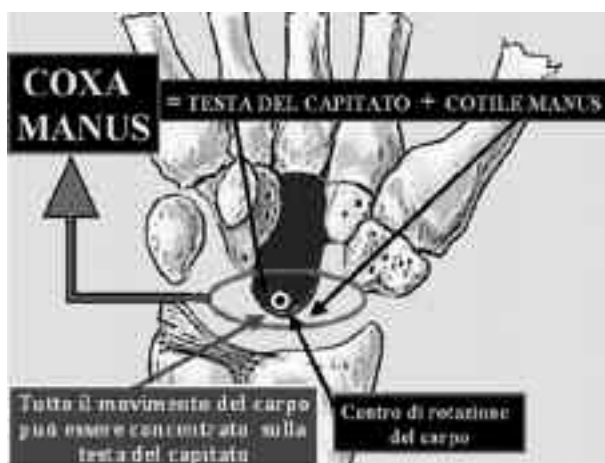

Figura 4. Per la spiegazione vedi testo.

**Tabella 1.** *Indizionali chirurgia della Coxa Manus.*

	Polso rigido (articolari� meno del 50%)	Polso non rigido (articolari� oltre il 50%)
Lesione carpale con integrit� cefalo-capitato	RC (Resezione Centrocarpica)	RCM (Ricostruzione Coxa Manus)
Lesione carpale con danno cefalo-capitato	RCS (Resezione Centrocarpica Sostitutiva = RC + Protesizzazione del capitato)	RSCM (Ricostruzione Sostitutiva Coxa Manus = RCM + Protesizzazione del capitato)

Collapse), gli esiti delle fratture del radio distale malconsolidate e/o in evoluzione artrosica, gli insuccessi del trattamento chirurgico della pseudoartrosi di scafoide ed il danno esitato ad infruttuoso trattamento del polso traumatizzato, il Kienboeck terminale al III e IV stadio, le lesioni isolate della testa del capitato, ecc.

Nel caso specifico, comunque come gi  accennato, l'indicazione   condizionata dall'integrit  della testa del capitato e/o dall'articolari  residua (o relativo grado di rigidit ).

Molto schematicamente (Tab. 1):

- con la testa del capitato integra (e, anche, con l'integrit  della fossetta lunata) si procede con la RC se l'articolari    ridotta di oltre il 50% (e bisogna guadagnare spazio di movimento, accorciando il carpo). Altrimenti, con la RCM se l'articolari    ridotta meno del 50%.
- Viceversa, in caso di danno cefalico del capitato (e/o, anche, con danno o meno della fossetta lunata) si consiglia l'ulteriore protesizzazione del capitato nei corrispondenti interventi: la RCS se l'articolari    ridotta di oltre il 50% e la RSCM se l'articolari    ridotta meno del 50%.

## MATERIALI E METODI

La protesizzazione della testa del capitato   stata teorizzata nel 1996, poco tempo dopo l'elaborazione della MBC. La sua messa in pratica si   concretizzata nel 1999, in un soggetto con polso SNAC e associata necrosi cefalica del capitato (Caso n. 1). La protesi utilizzata era monoblocco in Titanio,



Fig. 5. *Protesi modulare HGP.*

identica alla protesi Condilar di Swanson per la rizoartrosi.

Dal 2003, invece, adoperiamo la protesi modulare HGP, costituita da una testina in CoCrMo disponibile in 5 misure, con superficie esterna lucidata a specchio e superficie piana rivestita in Titanio puro e rugoso mediante plasma-spray; ed uno stelo in Titanio disponibile in 2 misure, con cono morse e superficie esterna a sezione trasversale triangolare con rilievi antirotazionali a 120° corindonati, per migliorare l'osteointegrazione. Ciascuna testina   accoppiabile con tutte le taglie dello stelo, per un totale di 10 differenti combinazioni (Fig. 5).

### Indicazioni

Consideriamo indicazione generale alla protesizzazione, il danno cefalico del capitato isolato o associato ad altre lesioni del condilo carpale o della

superficie del radio distale tale da compromettere il movimento con dolore cronico e/o rigidità permanente e, comunque, quando non resti alternativa possibile se non la panartrodesi, la protesi totale di polso o la tutorizzazione permanente.

Nel caso particolare, come già accennato, l'indicazione è subordinata all'articolari  residua (o grado di rigidit ) del polso affetto, in relativa indipendenza dall'et  del paziente. Ossia: effettuando la RCS se l'articolari    ridotta di oltre il 50% e la RSCM se l'articolari    ridotta meno del 50%.

Per stabilire l'opportunit  dell'intervento bisogna accertare l'effettiva sofferenza cefalica del capitato coi consueti mezzi di semeiotica strumentale per immagini: rx-grafia, TAC, RMN, scintigrafia, etc. Inoltre, secondo la legge sul consenso informato bisogna rendere edotti i pazienti sul merito e il beneficio atteso dall'intervento e sulle possibili strategie alternative soffermandosi, in particolare, sui rischi e conseguenze di un eventuale fallimento.

### *Tecnica Chirurgica*

La Resezione Centrocarpica Sostitutiva (RCS) e la Ricostruzione Sostitutiva della Coxa Manus (RSCM) (17) vengono eseguite con accesso volare, in anestesia plessica ed arto esangue (Fig. 6). Nella RSCM, dopo avere liberato lo scafoide ed il semilunare da ogni aderenza, ripulito eventualmente lo spazio S-L, la testa del capitato viene enucleata e resecata al limite della cartilagine (perpendicolarmente all'asse dell'osso) per essere infine sostituita con la protesi HGP di diametro corrispondente.   importante procedere e calcolare tutto affin  l'altezza del capitato ed il diametro cefalico della protesi riproducano, infine, l'anatomia normale. Si continua poi, mediante un corto filo di K. infisso sul semilunare a ridurre l'osso nella corrispondente fossetta del radio in modo da ripristinare l'altezza del carpo e l'ottimale congruenza con la protesi; quindi, si riduce lo scafoide annullando la diastasi S-L. Poi, previa fissazione temporanea della riduzione si procede all'osteotomia sagittale dello scafoide - con angolo  $\pm$  di  $45^\circ$  - in direzione della stiloide radiale- e all'exeresi dello scafoide distale. Infine, si regolarizza la stiloide radiale al piano arti-

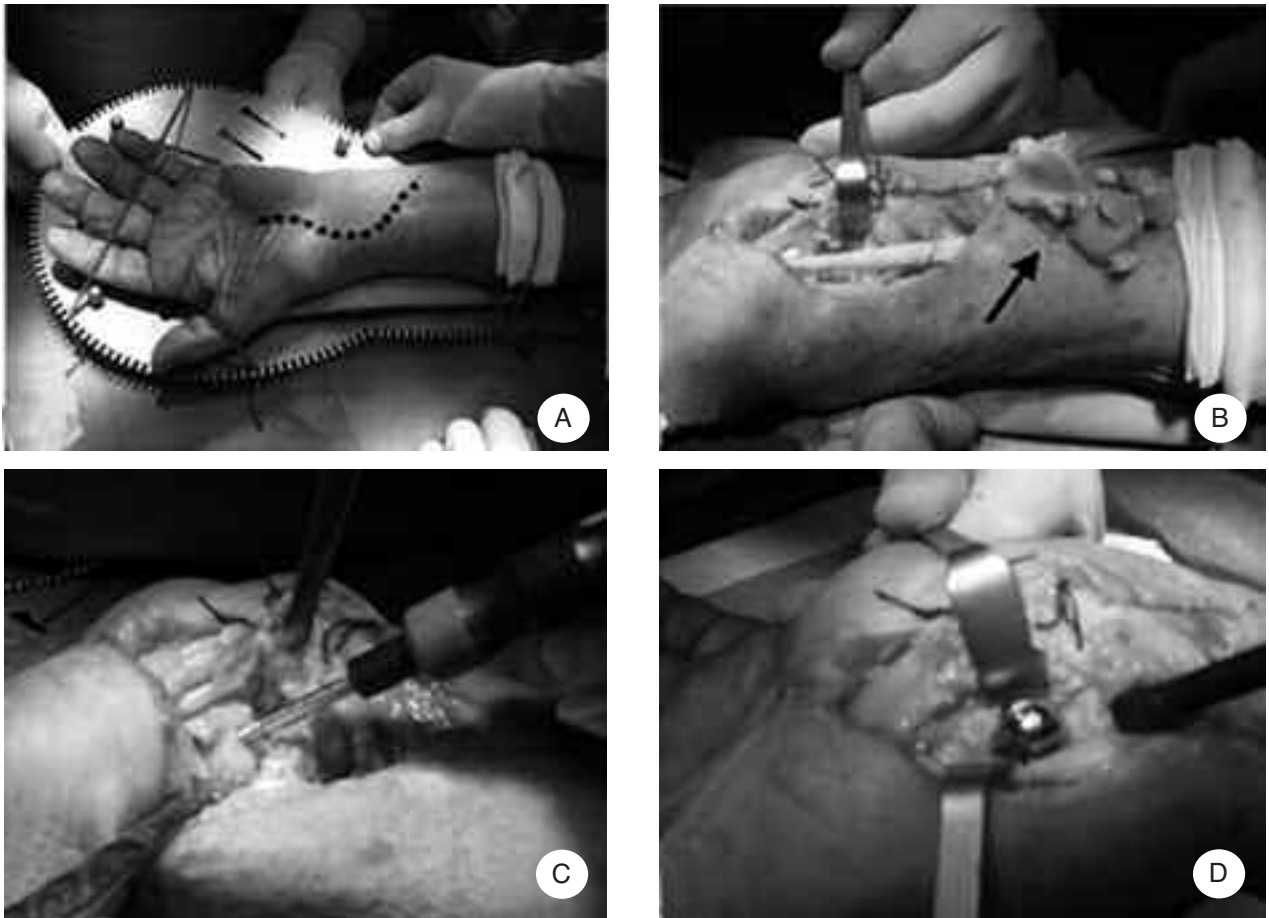
colare rimuovendo la cartilagine di incrostazione radio-emiscafo-lunato.

La sintesi definitiva del Cotile Manus, con 2-3 viti o una placca a T ancorata al radio distale,   preceduta da manovre di mobilizzazione che verificano il libero scorrimento della protesi e la migliore riduzione ossea compatibile con la massima escursione articolare nella Coxa Manus: in genere, l'optimum minimo da ottenere sul campo operatorio    $45^\circ - 0^\circ - 45^\circ$  di flesso - estensione e  $15^\circ - 0^\circ - 25^\circ$  di deviazione radiale e ulnare. Se necessario - ottenuta la migliore estensione e deviazione ulnare - per aumentare la flessione si effettua la resezione del corno anteriore del semilunare e la sezione dell'interosseo luno-piramidale per aumentare, invece, la deviazione radiale.

Esclusivamente nel polso SNAC o con esiti di insuccesso del trattamento chirurgico delle fratture o della pseudoartrosi di scafoide, la procedura dipende dal trofismo dei frammenti di scafoide (previo accertamento preoperatorio con indagini strumentali: RMN, Scintigrafia, ecc. Se lo scafoide prossimale   ben trofico si pu  procedere come sopra, limitandosi a rimuovere gli eventuali mezzi di sintesi e a regolarizzare la superficie di pseudoartrosi sul piano della prevista osteotomia. In caso di sofferenza viene, invece, rimosso insieme al resto della I filiera per procedere alla RCS.

Infine, se il danno interessa esclusivamente la testa del capitato (osteonecrosi isolata, malconsolidazione, etc.) l'intervento si limita alla sola protesizzazione. In tal caso, bisogna rispettare l'integrit  della I filiera e posizionato il carpo in iperestensione, due piccole leve di Homan serviranno a sublussare in avanti il capitato per facilitare l'osteotomia-resezione cefalica, prima del posizionamento della protesi.

Si incide la cute palmo-carpo-antibrachiale dalla linea di Kaplan al terzo distale dell'avambraccio, disegnando una curva a concavit  radiale con apice sulla stiloide (Fig. 6). Coagulati i piccoli vasi, aperto il tunnel carpale e sezionata la fascia a ridosso del FRC, previa ispezione e divaricazione, l'intero fascio dei flessori   spostato ulnarmente insieme al mediano; mentre il FRC radialmente, in modo da visualizzare la capsula articolare che viene incisa sul



**Figura 6.** *Tecnica chirurgica per la protesizzazione del capitato: A) la via di accesso; B) il tempo della resezione della I filiera (la freccia indica i frammenti ossei rimossi); C) la preparazione del canale di alloggiamento dello stelo protesico successiva all'osteotomia-resezione cefalica del capitato; D) il posizionamento della protesi, infissa a press-fit.*

disegno della cute e distaccata per via sottoperio-  
stea dalle ossa carpali e dal radio distale, fino al  
limite della Radio Ulnare Distale. Questo lembo ca-  
psulare, in genere abbastanza spesso, viene poi an-  
corato con alcuni punti al bordo sottocutaneo del-  
l'analogo lembo di incisione cutanea, in modo da  
assicurare totale protezione al mediano ed ai flessori.  
A questo punto, mediante il posizionamento di  
un divaricatore autostatico è possibile manovrare li-  
beramente, avendo bene in vista la metaepifisi ra-  
diale e le ossa carpali scheletrizzate. Le successive  
fasi dell'intervento comprendono varie opzioni in  
relativa dipendenza dal tipo di lesione carpale e con  
procedure che, in linea generale, possono così esse-  
re esemplificate:

Nella RCS si procede alla resezione della I filiera  
(Fig. 6B) ed alla regolarizzazione della stiloide ra-  
diale sul piano articolare, poi si ispeziona la fossetta  
lunata per verificare che abbia sufficiente profondità  
(1-3-mm) e che la sua pendenza non abbia a sconfi-  
nare sulla radio-ulnare distale (in caso contrario è  
utile regolarizzare, appena, con la fresa sferica).  
Quindi, posizionata la mano in posizione neutra, si  
segna (al limite della cartilagine di incrostazione) il  
piano di osteotomia cefalica del capitato in modo  
che risulti parallelo alla superficie del radio distale.  
Effettuata l'osteotomia, la testa del capitato viene  
asportata e quindi, (previa prova coi phantom prote-  
sici di plastica forniti con lo strumentario) sostituita  
con la protesi HGP definitiva che abbia (preferibil-

mente) la testina di maggiore diametro e lo stelo più lungo. Nell'assemblaggio, lo stelo viene prima incastrato alla sua testina e poi infisso a press-fit per 1-2 cm, nel foro precedentemente ricavato al centro dell'osteotomia in direzione dell'asse verticale del capitato, verso il 3° metacarpale (Fig. 6C). In genere, la spungiosa del capitato è molto compatta, tuttavia, in caso di insufficiente tenuta è conveniente borrarla con minuti frammenti ossei ricavati dalla materiale resecato o, altrimenti può utilizzarsi del cemento (Fig. 6D). Con la riduzione, poi si verifica il libero scorrimento della protesi, controllando che si mantenga nella fossetta lunata e che non tenda a dislocarsi (in particolare) verso l'ulna.

A fine intervento, è utile controllare sull'amplificatore di brillantezza il posizionamento della protesi. Quindi, dopo aver inserito un drenaggio, si riposiziona la capsula e, nel caso della RSCM si reinseriscono i legamenti radio-carpali volari alle ossa corrispondenti. Poi, si sutura a strati e si confeziona un gesso corto di avambraccio mantenuto in lieve estensione. In 2ª giornata, previa fissurazione del gesso, si medica e si rimuove il drenaggio. I punti sono rimossi dopo 2 settimane, il gesso dopo 6 settimane, previo controllo rx-grafico. Nei successivi

2-mesi, poi, viene consigliata una polsiera in neoprene e prescritta la rieducazione funzionale (cinetica e propriocettiva), con graduale ripresa delle attività lavorative. Le attività sportive e di forza vengono vietate fino al 8°-10° mese e reintrodotte quando il controllo rx-grafico (monitorato ogni 2 mesi) avrà dimostrato la buona osteointegrazione ed il buon trofismo delle ossa.

### Casistica

La nostra casistica comprende 14 interventi in 13 pazienti, da febbraio 1999 a settembre 2005, rispettivamente: 10 RCS e 4 RSCM. L'esposizione di alcuni di questi casi servirà ad esemplificare le indicazioni della RCS. Altri casi operati di RSCM sono già stati presentati in altro lavoro (17). Degli altri, i dati sono stati inclusi nella tabella dei risultati (Tab. 2).

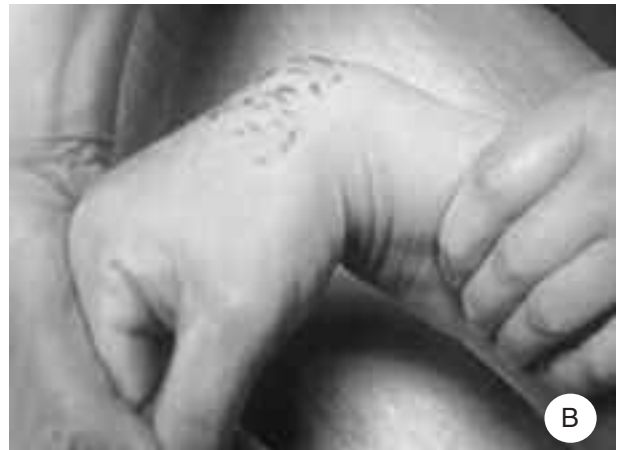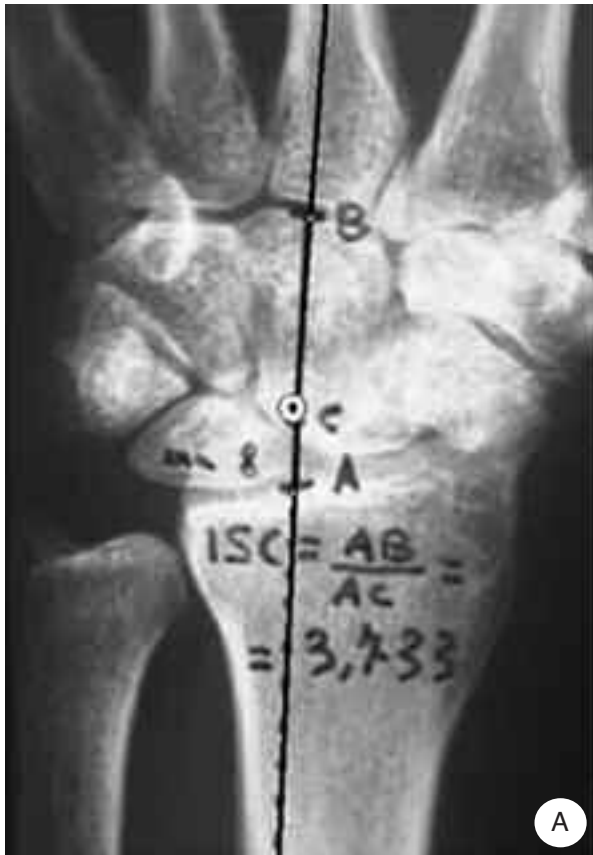*Caso n. 1 - (Polso SNAC sx - Fig. 7-9):* C.G, agricoltore di aa. 39, a 18 anni riportava una frattura di scafoide al polso sx, trattata incruentamente. Da allora, occasionale dolorabilità carpale che si è progressivamente aggravata fino a rendere intolle-

Tabella 2.

Intervento	Nome paziente	Età	Patologia	Data int.	Mayo Wrist Scoring Chart				
					Dol.	Sod.	Art.	Pr.	Risultato
Ricostruz. centroparp. sostitutiva (RCS)	C.G. - caso 1	38	polso SNAC	22/02/1999	20	15	15	15	65 (discreto)
	B.G. - caso 2	61	Polso SLAC	02/11/1999	25	25	15	15	80 (buono)
	B.G. - caso 3	62	Polso SLAC	12/12/2000	25	25	15	15	80 (buono)
	F.N. - caso 4	84	Polso SCAC	09/05/2000	25	25	15	10	75 (buono)
	V.M. - caso 5	71	Polso SCAC	08/05/2001	20	25	10	25	80 (buono)
	M.R. - caso 6	71	Polso SLAC	20/06/2002	25	25	15	15	80 (buono)
	G.F. - caso 7	67	Es.artrod. lun-capit.	17/10/2002	5	10	10	10	35 (scarso)
	N.L. - caso 8	42	Esiti RSCM in SNAC	15/07/2003	15	20	10	10	65 (discreto)
	F.A. - caso 9	78	Polso SCAC	03/11/2004	25	25	15	20	85 (buono)
	G.G. - caso 10	49	Polso SNAC	06/09/2005	20	25	15	20	80 (buono)
Ric. sost.	N.L. - caso 11	40	Polso SNAC	17/04/2001	15	10	10	10	45 (scarso)
Coxa	M.D. - caso 12	25	Malcons.Capitato	02/10/2001	25	25	15	25	90 (eccellent.)
Manus (RSCM)	B.A. - caso 13	21	Necros. Scaf. PT	22/01/2002	15	25	5	20	65 (discreto)
	L.L. - caso 14	48	Esiti RCM in SNAC	16/02/2005	5	0	5	5	15 (scarso)

Legenda: SNAC = Scaphoid-Nonunion Advanced Collapse; SLAC = Scapho-Lunate Advanced Collapse; SCAC = Scaphoid Chondrocalcinosis Advanced Collapse; Es. artrod. lun.capit. = Esiti artrodesi luno-capitato; Malcons. = Malconsolidazione; Necros.Scaf. PT = Necrosi Scafoide Post-Trauma; Dol. = Dolore; Sod. = Soddisfazione; Art. = Articolarietà; Pr. = Forza di presa; RCM = Ricostruzione Coxa Manus; RSCM = Ricostruzione Sostitutiva Coxa Manus; RCS = Ricostruzione Centroparpica Sostitutiva





**Figura 7.** *Caso n. 1: A) polso SNAC sx con necrosi cefalica del capitato in agricoltore di aa. 39; B-C) articolazione molto rigida con vivo dolore alla mobilizzazione.*

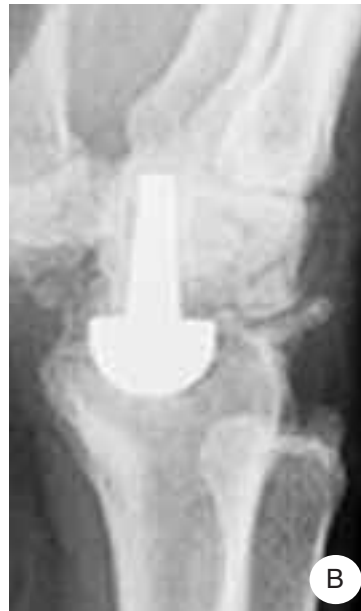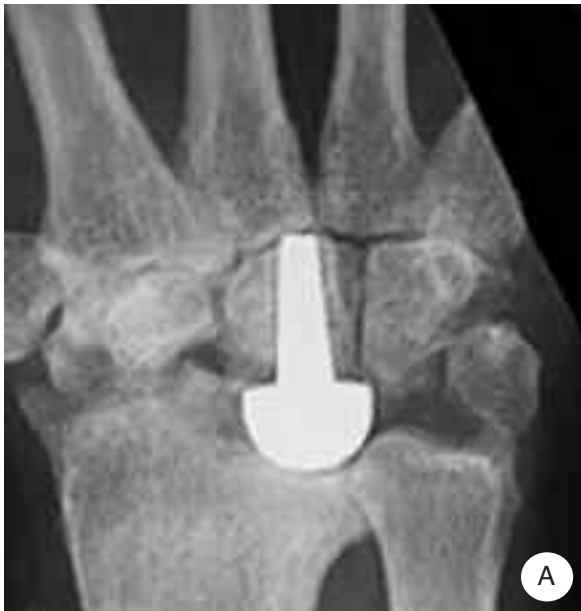rante il minimo movimento. Pervenuto a nostro consulto, si accertava un polso SNAC quasi del tutto rigido (Fig. 7). Pertanto, si effettuava la RCS, con ottimo risultato. Il controllo rx-grafico a poco meno di 7 anni ha documentato l'ottima osteointegrazione della protesi al capitato con modica usura adattativa della fossetta lunata del radio (Fig. 8). Il controllo clinico ha evidenziato la buona articolarietà del polso operato, quasi identica al polso sano controlaterale (Fig. 9).

Questo è stato il primo caso operato il 22/02/1999. La protesi utilizzata era monoblocco in Titanio, identica alla protesi Condilar di Swanson per la rizoartrosi.

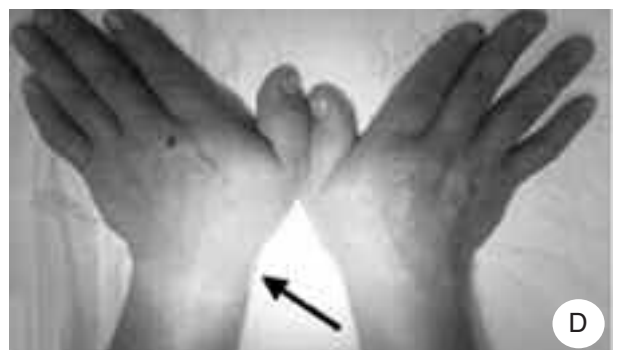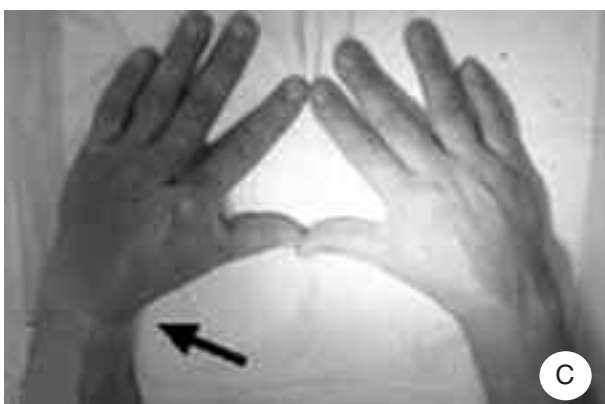
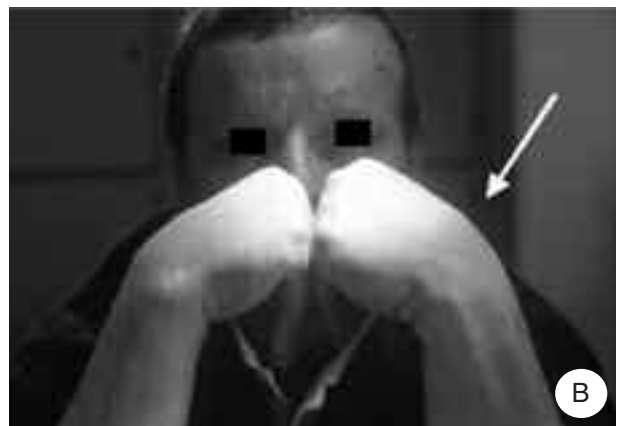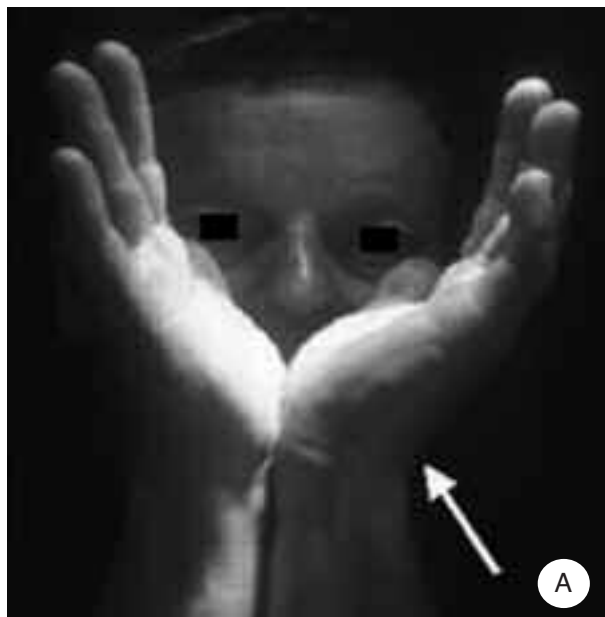
*Caso n. 2 e 3 - (Polso SLAC bilaterale - Figg. 10-13):* B.G. Casalinga di aa. 61, a 20 anni riferisce trauma da caduta ai polsi, trattato col semplice riposo. Da allora residua limitazione articolare. Da

circa 1 anno comparsa di dolore ingravescente bilaterale con disestesie notturne e progressiva riduzione della forza di presa. Negli ultimi 2 mesi ulteriore comparsa di tumefazione carpale dorsale bilaterale. L'accertamento rx-grafico documentava un polso SLAC bilaterale; l'EMG evidenziava STC bilaterale (Fig. 10). Il 2/11/99 effettuava la RCS al polso dx e il 12/12/00 al polso sx (Fig. 11), ottenendo un buon risultato con piena soddisfazione (Fig. 12). Attualmente, il giudizio clinico sul risultato a 6 anni è rimasto sostanzialmente invariato. Il controllo rx-grafico ha documentato l'ottima osteointegrazione delle protesi al capitato e modica usura adattativa della fossetta lunata del radio da parte della testa protesica con minima riduzione del range articolare iniziale (Fig. 13A-B-C-D).

*Caso n. 9 - (Polso SCAC sx - Figg. 14-16):* F.A. Ex operaio edile di aa. 79, da 12 anni in pensione,



**Figura 8.** *Caso n. 1: A, B) questo è il controllo rx-grafico a poco meno di 7 anni dall'intervento.*



**Figura 9.** *Caso n. 1: A-D) il controllo clinico evidenzia la buona articolarietà conseguita nel polso operato (freccia).*

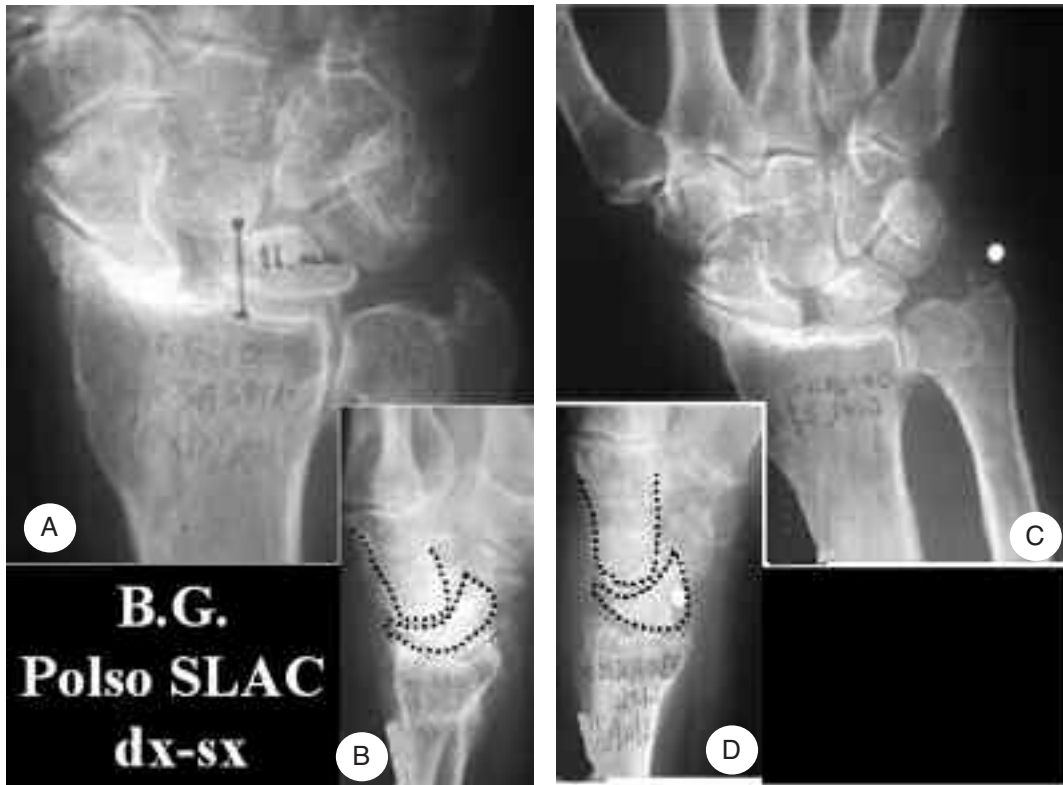

Figura 10. Caso n. 2-3: A-D) Polso SLAC bilaterale, con necrosi cefalica del capitato.

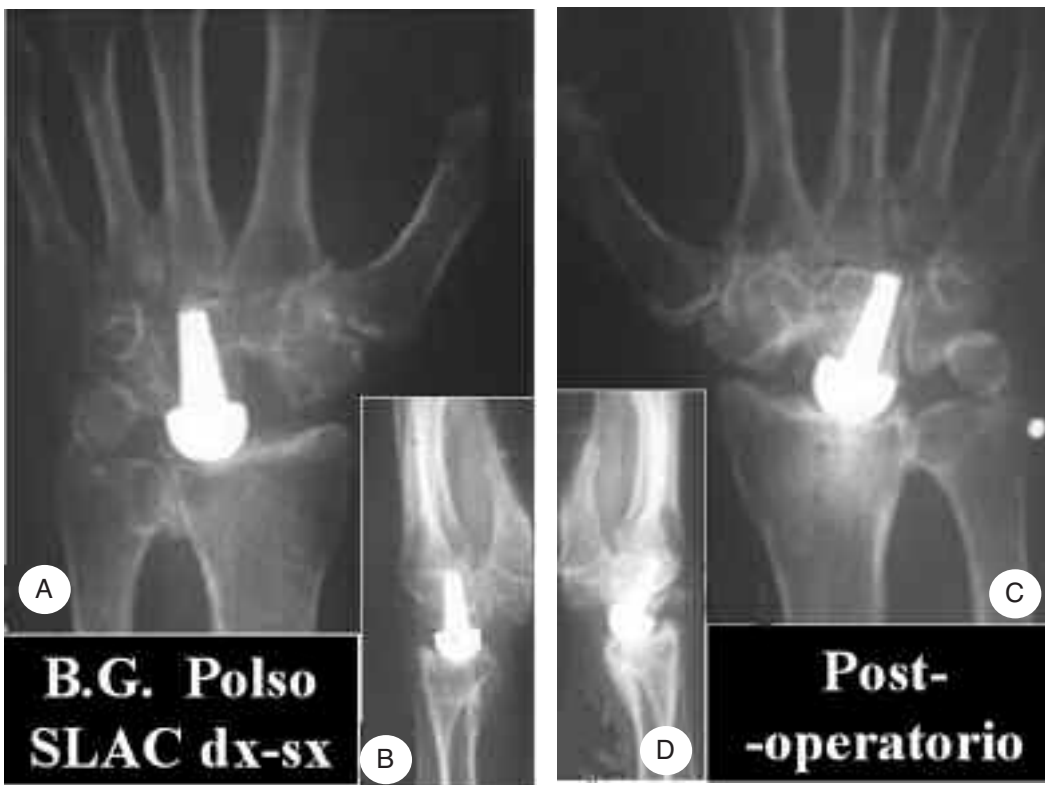
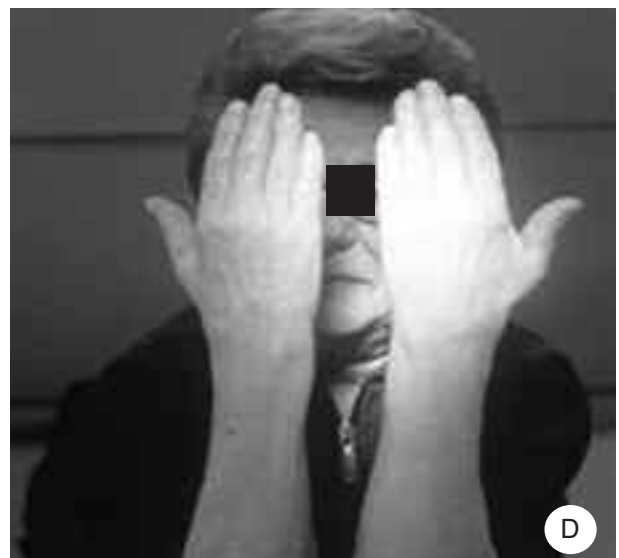
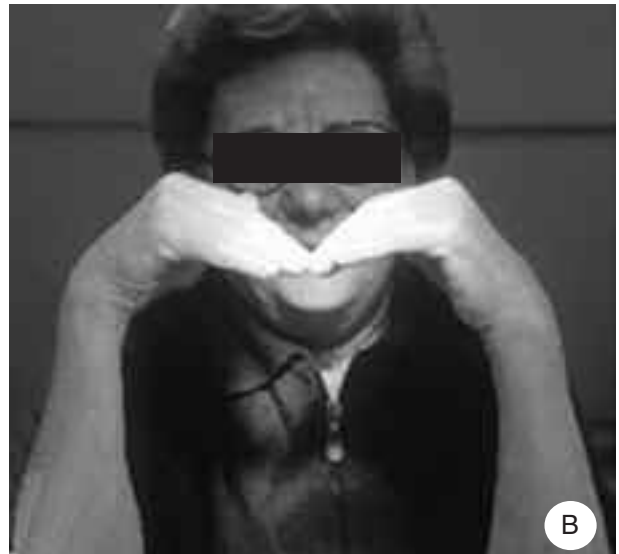Figura 11. Caso n. 2-3: A-D) è mostrato il controllo rx-grafico dei polsi operati a distanza di 19 mesi dall'intervento al polso dx e 6 mesi da quello al polso sx., con protesi monoblocco in Titanio.



**Figura 12.** *Caso n. 2-3: A-D) il controllo clinico eseguito a circa 4 anni mostra la buona articularità dei due polsi.*

lavora occasionalmente in campagna. Riferisce, da alcuni anni dolore al polso sx con comparsa di deformità dorsale e progressiva limitazione funzionale. Visitato in occasione di una severa recrudescenza dolorosa, l'esame rx-grafico documentava un polso SCAC sx, ormai quasi del tutto rigido (Fig. 14). Il 2/11/04 effettuava la RCS (Fig. 15). L'attuale controllo clinico-rx-grafico ha documentato la buona osteointegrazione della protesi con recupero di un soddisfacente range articolare (Fig. 16).

## RISULTATI

Nella tabella 2 sono riportati i risultati della casistica, valutati nel dicembre 2005 secondo i parametri della Mayo Wrist Score Chart (18 - 19), con un follow-up medio di 3,7 anni (max. 82 mesi - min. 3 mesi). Nel complesso, sono stati giudicati soddisfacenti nel 78% dei casi, rispettivamente: Eccellente 1 (7,1%), Buono 7 (50%), Discreto 3 (21,4%), Scarso 3 (21,4%).

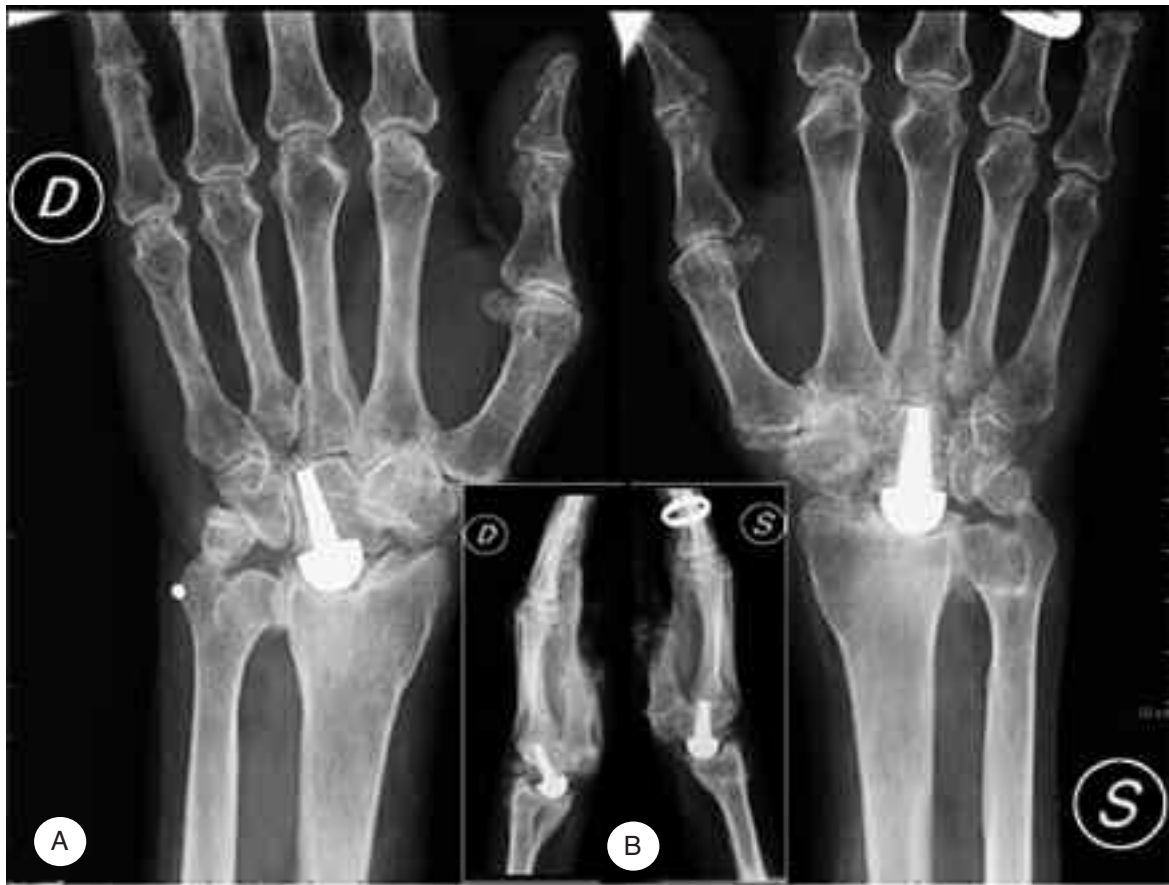

Figura 13. Caso n. 2-3: A, B) Il controllo rx-grafico attuale a circa 6 anni.

Fra le complicanze, abbiamo avuto, nel caso n. 5, la sublussazione post distorsiva insorta a 3 mesi dall'intervento e risolta con riduzione e 1 altro mese in gesso.

Il caso n. 14, esitato in insuccesso, causa la mobilizzazione dello stelo protesico (il paziente, era già stato operato di RCM per polso SNAC, ma il capitato era poi andato in necrosi), è stato poi risolto ripiegando nell'artrodesi radio-carpica.

## DISCUSSIONE

I suddetti risultati convalidano positivamente la protesizzazione del capitato e avvalorano l'idea originale della Meccanica Biarticolare Concentrica volta a risolvere le gravi lesioni del polso mediante

la concentrazione del movimento sulla testa del capitato (o se questa è danneggiata, in una protesi cefalica sostitutiva), elementarizzando la funzione del massiccio carpale.

Preme sottolineare, che la nostra casistica chiude la fase interlocutoria, di verifica generale sul merito dell'intervento. Questo, infatti, si è dimostrato valido nelle lesioni del carpo con danno cefalico del capitato e rigidità; capace di ottenere i vantaggi meccanici della resezione della I filiera anche nei casi in cui questa sarebbe controindicata; polivalente tanto da poter essere applicato in molteplici quadri lesionali, a prescindere dalla patologia di partenza e in grado di fornire una vantaggiosa alternativa alla panartrodesi o alla protesi totale.

Per quanto concerne gli aspetti tecnici, ribadiamo l'accesso volare che mantiene integra la capsula

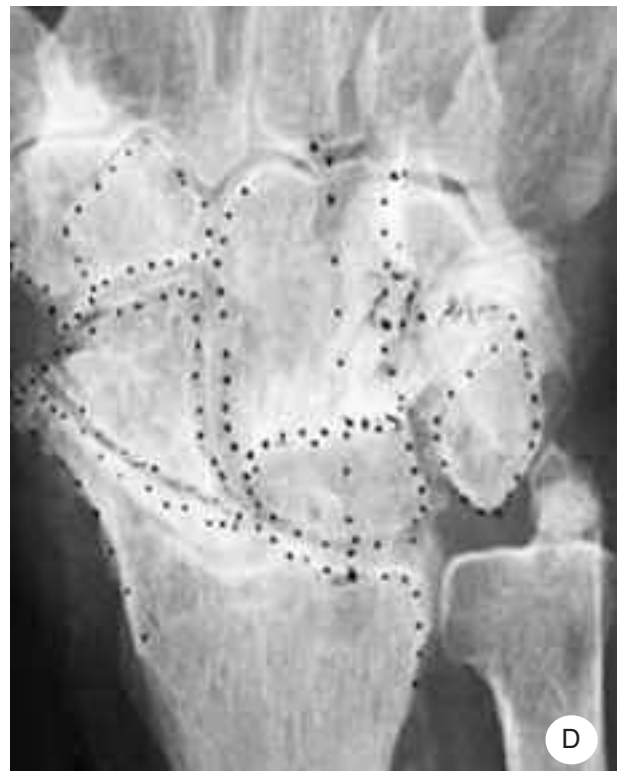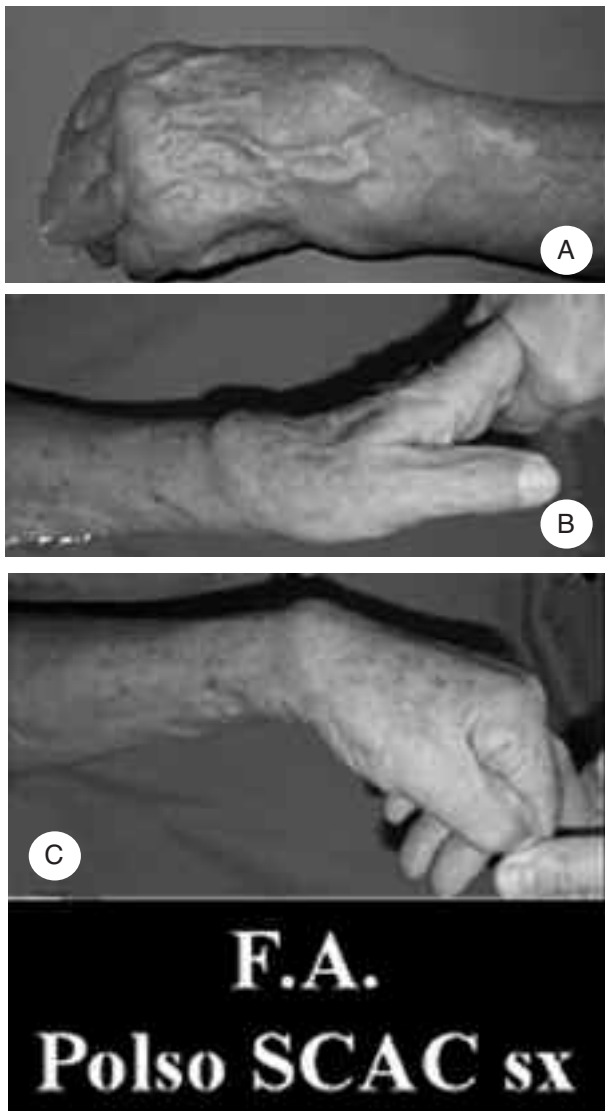

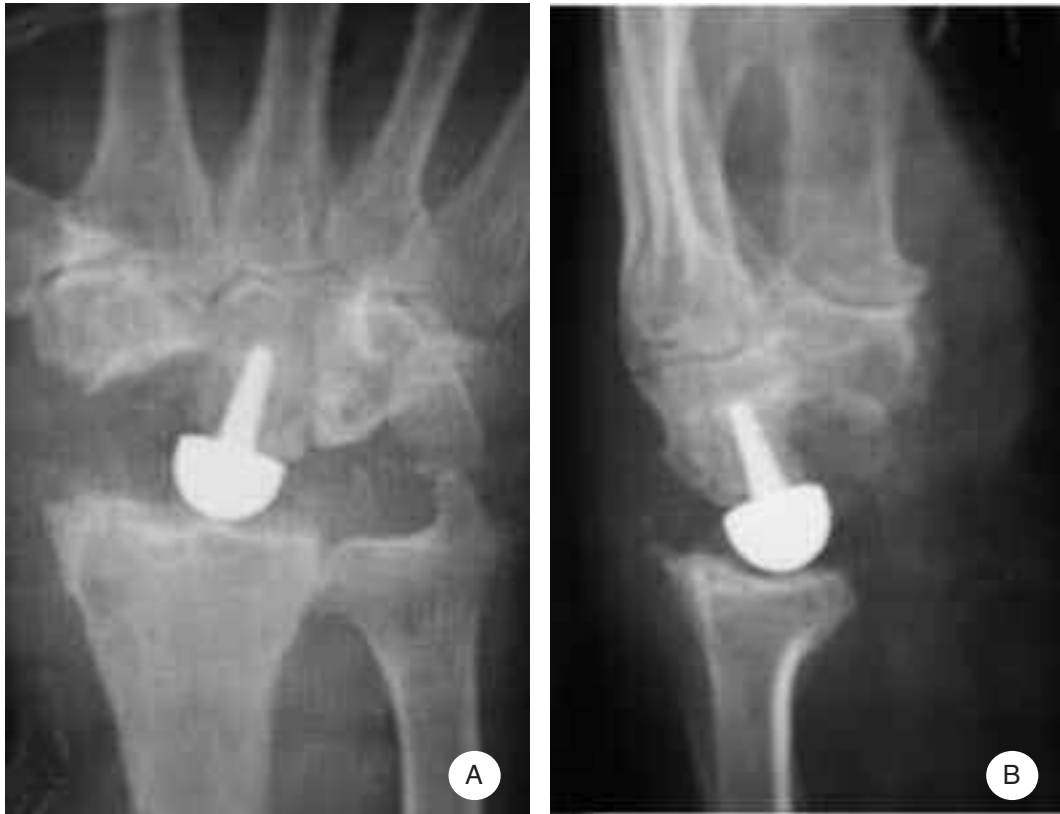
Figura 14. Caso n. 9: A-D) polso SCAC sx con necrosi cefalica del capitato ed imponente rigidità algo-meccanica.

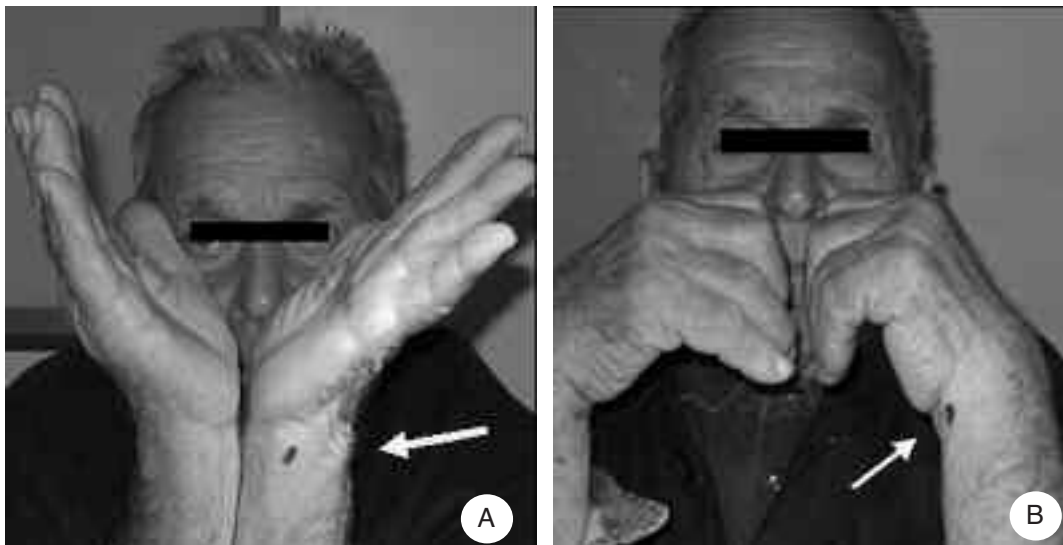dorsale e migliora il recupero della flessione-estensione. Inoltre, bisogna che il posizionamento chirurgico della protesi sia ineccepibile, che il paziente non segua un programma rieducativo troppo spinto e che le pratiche sportive e le attività lavorative ad alto impatto meccanico siano discretamente disincentivate.

Ma, certamente, si renderanno necessari ulteriori miglioramenti sulle indicazioni, la tecnica chirurgica e la gestione dei pazienti. Dalla revisione, infatti, sono emersi alcuni dati utili al perfezionamento tecnologico dell'impianto. Infatti, i casi controllati a 5-6 anni (quelli realizzati con il primo prototipo

monoblocco in Titanio) hanno documentato l'escavazione della protesi nella fossetta lunata del radio. Questo fatto, presunta conseguenza del debridement metallico del Titanio (che è relativamente tenero) e del connesso rimaneggiamento osseo, potrebbe condurre all'infossamento ed alla compromissione meccanica di questi primi impianti, in tempi medi. Viceversa, negli impianti successivi al 2003 (realizzati con la protesi modulare HGP con testina in CoCrMo) questo fenomeno non sembra significativo. Ma non abbiamo ancora idea di come potrebbe essere tra 10-15 anni. È presumibile che non ci saranno troppi problemi coi pazienti più anziani



**Figura 15.** *Caso n. 9: A-B) il controllo rx-grafico a 13 mesi dall'intervento con protesi modulare HGP.*



**Figura 16.** *Caso n. 9: A-B) l'attuale controllo clinico mostra la buona articolarietà del polso operato (freccia).*

e/o a bassa richiesta funzionale, ma rimane il dubbio sul futuro remoto dei pazienti più giovani e/o ad alta richiesta funzionale.

Pertanto, principalmente per questi ultimi e nella prospettiva di ottenere una durata indefinita del-

l'impianto, è in corso la realizzazione di una protesi totale metallo-metallo non vincolata, costituita da una componente cefalo-capitato accoppiata ad una componente radiale ad elevata osteointegrazione, per la fossetta lunata.

**BIBLIOGRAFIA**

1. Grippi GM. Cinematica del condilo carpale con introduzione al Modello Carpale Biarticolare Concentrico (MBC) e sua applicazione al problema dell'instabilità carpale. *Riv Chir Riab Mano Arto Sup* 1997; 34: 389-401.
2. Grippi GM. Biomeccanica del Ligamento Trasverso con riferimento all'Equazione di Stabilità e al Modello Carpale Biarticolare Concentrico. *Riv Chir Riab Mano Arto Sup* 2000; 37: 141-50.
3. Grippi GM, Dettoni A, Pompilio D. La meccanica biarticolare concentrica e l'instabilità carpale. *GIOT* 2003; 29: 684-92.
4. Linscheid RL, Dobyns JH, Beabout JW, Bryan RS. Traumatic Instability of the wrist. Diagnosis, Classification, and Pathomechanics. *J Bone and Joint Surg* 1972; 54A: 1612-1632.
5. Dobyns JH, Linscheid RL, Chao EY, Weber ER, Swanson GE. Traumatic Instability of the Wrist. In instructional Course Lecture, The American Academy of Orthopaedic Surgeons. Vol. 24. St Louis, C.V. Mosby, 1975: 182-99.
6. Taleisnik J, Watson HK. Midcarpal instability caused by malunited fractures of the distal radius. *J Hand Surg* 1976; 1: 110-8.
7. Gilula L.A., Weeks P.M. Post-traumatic ligamentous instabilities of the wrist. *Radiology* 1978; 129: 641-51.
8. Mayfield JK, Johnson RP, Kilcoyne RK. Carpal dislocations, pathomechanism and progressive perilunar instability. *J Hand Surg* 1980; 5: 226-241.
9. Lichtman DM, Schneider JR, Swafford AR, Mack GR. Ulnar midcarpal instability: clinical and laboratory analysis. *J Hand Surg (Am)* 1981; 6: 515-23.
10. Brunelli G. *Manuale di Chirurgia della Mano*. Aulo Gaggi 3d. Bologna, 1983.
11. Bellinghausen HW, Gilula LA, Young LV, Weeks PM. Post-traumatic Palmar Carpal Subluxation. *J Bone Joint Surg* 1983; 65A: 998-1006.
12. Dobyns JH, Berger RA. Dislocations of the carpus. In Chapman MW, editor. *Operative orthopaedics*, ed 2, vol 2, Philadelphia. JB Lippincott, 1993: 1289-305.
13. Wright TW, Dobyns JH, Linscheid RL, Macksoud W, Siegert J. Carpal instability non dissociative. *J Hand Surg* 1994; 19: 763-73.
14. Cooney WP, Linscheid RL, Dobyns JH. *The Wrist diagnosis and operative treatment*, Vol. I. St. Louis ed. Mosby 1998: 490-500
15. Grippi GM. La Chirurgia della Coxa Manus: avvero, applicazioni chirurgiche della Meccanica Biarticolare Concentrica ai problemi del polso danneggiato: *GIOT* 2002; (Suppl. 1): 5147-53.
16. Grippi G.M., Pompilio D: Surgery in the Outcomes of Traumatic Wrist: Coxa Manus Surgery: Proceedings of 8<sup>th</sup> Congress of the Federation of the European Societies for Surgery of the Hand. Amsterdam, May 22-25, 2002. Editor Steven Hovius, by Monduzzi Editore SPA in Bologna, Italy, 2002: 57-64.
17. Grippi GM. La ricostruzione della "Coxa Manus" – Indicazioni e tecnica chirurgica. *Riv Chir Mano* 2003; 40: 191-201.
18. Cooney WP, Linscheid RL, Dobyns JH. Triangular fibrocartilage tears. *J Hand Surg* 1994; 19A: 143-5.
19. Chen CY, Chao EK, Lee SS. Osteosynthesis of carpal scaphoid non union with interposition of bone graft and Kieschner Wires a 3 to 6 year follow-up. *J Trauma* 1999; 47: 55.